Aus der K. Kinderklinik in München
Direktor: Professor M. v. Pfaundler.

Angeborene Speiseröhrenverengung kombiniert mit angeborenem umschriebenem Fettgewebsmangel.

Inaugural-Dissertation

zur

Erlangung der Doktorwürde

in der

gesamten Medizin

verfaßt und einer

hohen medizinischen Fakultät

der

Kgl. Bayer. Ludwig-Maximilians-Universität zu München

vorgelegt von

Erwin Hoferer

MÜNCHEN 1917.
Druck der Kgl. Hof-Buchdruckerei Kastner & Callwey, München.

Aus der K. Kinderklinik in München
Direktor: Professor M. v. Pfaundler.

Angeborene Speiseröhrenverengung kombiniert mit angeborenem umschriebenem Fettgewebsmangel.

Inaugural-Dissertation
zur
Erlangung der Doktorwürde
in der
gesamten Medizin
verfaßt und einer
hohen medizinischen Fakultät
der
Kgl. Bayer. Ludwig-Maximilians-Universität zu München
vorgelegt von

Erwin Hoferer

R. UNIV
BIBLIOTHEEK
LEIDEN

MÜNCHEN 1917.
Druck der Kgl. Hof-Buchdruckerei Kastner & Callwey, München.

Gedruckt mit Genehmigung der medizinischen Fakultät
der Universität München.

Referent: Herr Prof. Dr. von Pfaundler.

Das Zusammentreffen dieser zwei seltenen Befunde gibt zur Beschreibung folgenden Falles Veranlassung

Der $2^2/_{12}$ Jahre alte G. S., das Kind eines Maurers vom Lande, wird in die Klinik verbracht wegen Schluckschwierigkeiten, an denen er seit seinem 6. Lebensmonat zu leiden hat. Diese äußern sich darin, daß flüssige Nahrung von dem Kind nur sehr langsam verschluckt wird. Wird eine größere Menge Flüssigkeit auf einmal gegeben, etwa mit dem Löffel, so kann nur der kleinste Teil hinabgeschluckt werden, das meiste fließt aus beiden Mundwinkeln wieder ab. Festere Speisen kann das Kind wohl kauen und weiter nach hinten in den Schlund befördern; sie finden aber bald Widerstand, kommen prompt zurück und werden ausgespieen.

Aus der Vorgeschichte ist folgendes erwähnenswert: Die Geburt des Kindes war leicht, dauerte kurz und bedurfte keiner künstlichen Nachhilfe. Vater und Mutter sind am Leben und gesund. Pat. ist das 11. Kind, von den 10 Geschwistern sind 9 gesund, eines ist mit 2 Jahren an englischer Krankheit gestorben. Von früheren Erkrankungen gibt die Mutter lediglich eine schwere Mandelentzündung im 14. Monat an. Die ersten Zähne kamen mit 18 Monaten; das Laufen

begann mit Ablauf des 2. Jahres. An der Brust wurde das Kind 4 Wochen lang genährt, von da ab bekam es Milch und Milchmischungen. Während der ersten Lebensmonate wurden die erwähnten Schluckschwierigkeiten nicht beobachtet; das Kind trank sowohl von der Brust wie aus der Flasche gut. Erst nach der Impfung, die im 6. Lebensmonat vorgenommen wurde, fielen diese der Mutter auf.

Zurzeit ist der Ernährungszustand des etwas blassen Kindes, wenn man es nach seinem Körperzustand beurteilt, ein ganz guter. Eine gröbere Unterernährung kann nicht vorliegen; denn das subkutane Fettgewwebe ist überall (bis auf den weiter unten zu beschreibenden Defekt) in gehörigem Maße vorhanden; es finden sich weder Falten noch andere Abmagerungserscheinungen. Nach der Camererschen Tabelle bleibt die Körperlänge 10 cm hinter der Norm zurück; das Körpergewicht dem Alter nach um 3 kg, der Länge nach um 1 kg. Da bei dem Kinde erhebliche Erscheinungen alter Rachitis bestehen (Hinterhaupt abgeplattet, Thoraxflanken eingezogen, etwas Rosenkranz, Sternum vorgewölbt, Epiphysenverdikkungen) ist die Untermaßigkeit des Patienten wohl begründet als rachitisch retardierte Entwicklung. Lungen, Herz, Bauch bieten nichts besonderes. Die Genitalien sind in Ordnung. Die Lymphdrüsen zeigen keine wesentliche Schwellung. Von den Zähnen sind die Schneidezähne vollständig durchgebrochen, Eckzähne und Prämolaren im Durchbruch. Im Urin kein pathologischer Befund. Die Wassermannsche Reaktion im Serum

negativ. Die Reflexe sind ohne Störung, insbesondere bestehen auch keine pathologischen Reflexe; ein Fazialisphänomen ist nicht vorhanden. Die Motilität ist passiv ohne Störung, aktiv werden alle Bewegungen ausgeführt. Das Kind kann gut stehen, die Gehfähigkeit ist aber noch wenig entwickelt; an der Hand geführt kann der Kleine leidlich gut gehen.

Die Stimmung ist stets heiter und gutartig, das Benehmen ganz wie das anderer gleichaltiger Kinder; geistig ist es jedoch trotz leidlicher Regsamkeit und Frische nicht ganz auf Altershöhe (Landkind!). Sprachverständnis vorhanden; das Kind selbst kann aber noch nicht sprechen. Stuhlgang und Urinentleerungen vollziehen sich regelmäßig und ohne Beschwerden, werden aber fast nie gemeldet; Pat. läßt auch gelegentlich untertags unter sich gehen. Der Appetit ist ein stets guter.

Die Nahrungsaufnahme geht im ganzen in der oben von der Mutter beschriebenen Weise vor sich. Flüssigkeiten werden sehr langsam und mühsam geschluckt, die festeren Speisen oder Bissen zwar gekaut und versucht zu schlucken, alsbald aber wieder ausgespuckt. Die regurgitierten Speisen sind gut mit Speichel vermengt und zeigen keine saure Reaktion. Zur Nachhilfe macht das Kind bei der Nahrungseinnahme mit dem Unterkiefer mahlende Bewegungen; auch die Zunge wird dabei nach der Art von Wiederkäuern in der Mundhöhle ständig auf die rechte Seite geschoben und dann nach rückwärts gezogen. Wegen dieser Schluckschwierigkeiten mußte auf die Ernährung

des Kindes mit festen Speisen verzichtet werden, und es wurde ausschließlich Flaschennahrung gegeben, bestehend aus Milch und dünnflüssigem Brei; auch Reis oder ähnliches konnte nicht geschluckt werden. Da der Kleine gut saugt, gelingt es ihm, jeweilig in 1 Stunde eine 200-ccm-Flasche zu leeren, und es reicht somit ein Tag gerade aus, um sein Nahrungsbedürfnis zu befriedigen. Schmerzen beim Schluckakt bestehen nicht.

Einen weiteren sehr auffallenden morphologischen Befund bietet unser Pat. in Form folgender Veränderung: An dem überall sonst wohlausgebildeten Rücken, dessen Fettpolster ganz gut entwickelt ist, findet sich eine sonderbare, kleinhandtellergroße, vertiefte Region in der rechten Schulterblattgegend. Diese Einsenkung hat folgende Begrenzung: Unterer rechter Schulterblattwinkel, oberer, mittlerer, rechter Schulterblattwinkel; von da ein leicht nach oben konvexer Bogen zum zweiten Brustwirbeldornfortsatz, dann gerade nach abwärts in der Mittellinie zum 5. Brustwirbeldornfortsatz. An dem oberen, bogenförmigen Rand prägt sich die Einsenkung am stärksten aus; hier besteht ein scharfer, 0,5 cm tiefer Abfall. An den Seitengrenzen ist dieser weniger stark ausgebildet, nach unten verstreicht die Einsenkung allmählich. Durch rötlich-blaue Farbe hebt sich diese Stelle noch mehr von der Umgegend ab, eine Verfärbung, die in dem Durchschimmern der Muskulatur bezw. Fasern ihren Grund hat. Die oberflächlichen Blutgefäße der Haut treten deutlich zutage. Die Cutis über dieser Einsenkung ist von normaler Beschaffenheit.

Welches ist nun die Ursache für die beschriebene Schluckbehinderung? Da die Störung zweifellos kongenitalen Ursprungs ist und nur von der schlechtbeobachtenden Mutter später entdeckt wurde, wurde zunächst an einen neurologischen Defekt, an eine Kernaplasie gedacht, wobei dann der betreffende Teil des Vagus- und Glosso-Pharyngeuskernes fehlen müßten. Würde dies der Fall sein, müßte auch eine Schlucklähmung bestehen. Solche Kernaplasien sind nach den literarisch dargelegten Erfahrungen stets verknüpft mit Ophthalmoplegien und anderen nervösen Störungen. Solche fehlen hier. In einem Falle von A. Schmidt war eine Kernaplasie kombiniert mit einem Defekt des Musculus pectoralis. Es würde sich also in unserem Falle sehr wohl denken lassen, daß eine nukleäre Störung vorliege, die mit einem Muskeldefekt verbunden sei; denn die beschriebene Gewebsveränderung am Rücken wurde anfänglich als ein Defekt der dort in Frage kommenden Muskeln angesehen. Bei bestehender Schlinglähmung wäre allerdings nicht einzusehen, warum Flüssigkeiten geschluckt werden können, feste Speisen dagegen nicht. Eine weitere Annahme wäre die, daß es sich um habituellen Spasmus der Speiseröhrenmuskulatur handelt. Aber auch dann wäre eine unterschiedliche Funktion des Oesophagus nicht erklärbar. Außerdem ist uns nichts über eine so lange dauernde spastische Oesophaguskontraktion in so früher Kindheit bekannt geworden.

Zwecks weiterer diagnostischer Klärung wurde die Speiseröhre sondiert und das radio-

graphische Verfahren angewandt. Beim Sondieren zeigte es sich sofort, daß die Schluckschwierigkeiten bedingt waren durch eine mechanische Ursache, durch eine Verengerung der Speiseröhre. Man stieß jedesmal bei Verwendung von Sonden mittlerer oder größerer Kaliber nach genau 11 cm (wobei die Sonde die Gaumenkrümmung annimmt) auf ein elastisches und unüberwindliches Hindernis in derselben. Nur mit sehr dünnen Sonden unter 3 mm gelang es unter einigen Schwierigkeiten, die Speiseröhre zu passieren und dann ohne weiteres den Magen zu erreichen. Dem Kinde sind die Sondierungen äußerst unangenehm, der Würgreflex ist sehr lebhaft. Das radiographische Verfahren zeigt uns dann weiterhin, daß außer dieser hochsitzenden Stenose noch eine weitere besteht im untersten Teile der Speiseröhre, unmittelbar über der Cardia. Verabreichte man nämlich dem Kinde einen Wismutbrei, so erscheint nach Ablauf von einigen Minuten auf Schirm und Photogramm folgendes Bild. (Das Kind wurde in aufrechter Haltung und etwas schräg von der Seite durchleuchtet.) Die schon mittels Sondierung gefundene enge, hochsitzende Stenose in Höhe des 4. Halswirbels beginnend zieht sich in gleichmäßiger Stärke nach abwärts; darauf folgt nach abwärts eine sehr starke ampullenartige Erweiterung der Speiseröhre, die sich spindelartig oder senkbleiförmig stark verengt, und zwar so, daß die Spitze nach dem Magenlumen zu gerichtet ist. Auf dem Schirm sieht man, wie der Wismutbrei fast fadenförmig in den Magen durch diese starke Verengerung hindurchläuft. Die un-

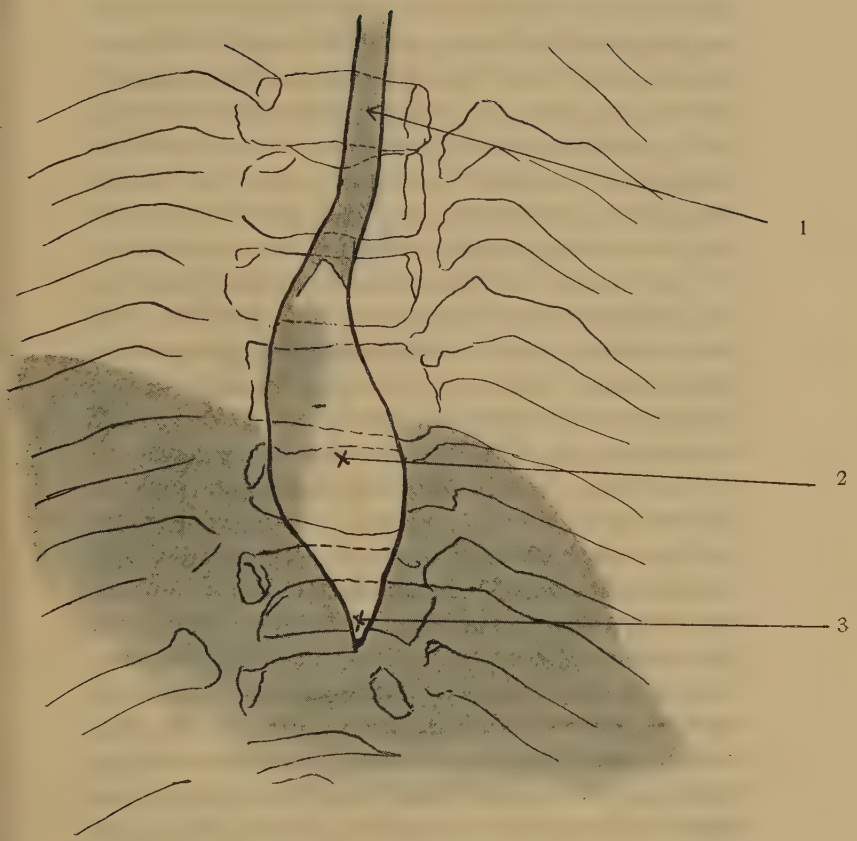

1. Obere, strangartige Stenose des Oesophagus.
2. Ampullenartige Erweiterung.
3. Untere, dicht über der Cardia sitzende Stenose.

Pause der Röntgenaufnahme.

mittelbar über der unteren Stenose des Oesophagus liegende Partie ist jedenfalls durch die Rückstauung der Speisen so übermäßig ampullenartig erweitert worden. Die vorliegende Doppelstenose erklärt uns auch ohne weiteres die bestehenden Schluckbeschwerden und macht sofort verständlich, daß feste Speisen gar nicht und flüssige nur langsam in den Magen befördert werden können.

Als Ursachen für diese Stenosen kommen zwei Möglichkeiten in Betracht: nämlich einmal, daß sie durch Narbenbildung entstanden sein können, oder daß sie angeborener Natur sind. Laut Anamnese hat das Kind niemals irgendwelche ätzende Substanz geschluckt; solches erscheint schon unwahrscheinlich deswegen, weil die Beschwerden bis in die frühe Säuglingsperiode zurückreichen. Die Angabe der Mutter, daß seit dem Impfen im 6. Lebensmonat sich die Störungen bemerkbar machten, beruht wohl zweifellos auf schlechter Beobachtung. Es ist dies die Zeit, in der dem Kinde festere Nahrungsformen gereicht wurden, und damit wurde das Leiden für die Mutter erst bemerkbar. Eine perorale Vakzineinokkulation erscheint doch sehr unwahrscheinlich; es wäre auch sonst nicht möglich, daß in der Mundhöhle jede narbige Veränderung fehlt. Zweifellos haben wir also eine angeborene Verengerung der Speiseröhre vor uns.

Die beschriebene eigentümliche Einsenkung am Rücken imponierte uns, wie oben schon kurz erwähnt, anfänglich als ein muskulärer Defekt, wobei der entsprechende Teil des Cucullaris oder des tiefer gelegenen Rhomboides oder auch beider

zusammen fehlen konnten. Durch aktive Bewegung des Kindes konnte dieser Defekt nicht dargetan werden, da das Kind auf feinere muskuläre Anforderungen nicht einging. Unter gütiger Beihilfe des Anatomen Herrn Professor Mollier wurde aber alsbald aus der passiven Bewegungsmechanik mit Sicherheit festgestellt, daß keine dieser Muskeln in jenem Bereiche gröber gestört sein konnte. Ein kongenitaler Muskeldefekt würde übrigens, selbst wenn es sich bei der geschilderten Störung im Schluckakt um eine kongenitale muskuläre Aplasie handelte, wie wir anfangs annahmen, nicht mit diesem in ursächlichem Zusammenhang stehen können, weil entwicklungsgeschichtlich die Anlage dieser beiden Systeme sowohl zeitlich weit auseinander liegt, als auch sich von verschiedenen Keimblättern herleitet.

Da also ein Fehlen der Muskulatur auszuschließen und das Thoraxskelett röntgenographisch intakt ist, kann weiterhin die Einsenkung nur auf Fehlen des subkutanen Gewebes zurückgeführt werden. Durch vergleichendes Abheben von übereinstimmenden Hautfalten rechts und links kann der Mangel des Unterhautgewebes drastisch zur Darstellung gebracht werden; während links eine Hautfalte etwa 1 cm im Durchmesser mißt, beträgt dieselbe auf der Gegenseite nur wenige Millimeter. Es liegt also ein Defekt des subkutanen Fettes vor, zu dessen Erklärung verschiedene Annahmen herangezogen werden können. Einmal könnte es sich um eine umschriebene Atrophie eines ursprünglich normal entwickelten Gewebes handeln. Zur Beurteilung die-

ser Möglichkeit versagt jedoch die Anamnese, da die Mutter diese Einsenkung bisher überhaupt noch nicht beobachtet hatte. Erklärbar wäre eine solche durch mechanische Ursachen, wie etwa Schädigung, Druck oder dergleichen während des intrauterinen Stadiums, oder auch schwere Geburt oder postnatale Gewalteinwirkung. Keines von diesen Momenten trifft hier zu.

Eine andere, wahrscheinlichere Möglichkeit ist die, daß es sich um eine fötale Aplasie handelt. Es müßte also das Fettgewebe in einer umschriebenen Ausdehnung nicht zur Anlage gekommen sein. Das Fettgewebe entstammt als bindegewebige Substanz dem Mesoderm. Läge also ein mesodermaler Defekt in jener Gegend vor, dann müßte an jener Stelle die Ausbildung (Eingießung) von Mesenchymgewebe ausgeblieben sein. Die Cutis des Kindes über der Einsenkung ist leicht verschieblich, ist also locker mittels bindegewebiger Substanz auf ihrer Unterlage fixiert; demnach ist dort mesenchymales (mesodermales) Gewebe vorhanden. Die Zellen hätten nur nicht die Fähigkeit gehabt, Fett als Grundsubstanz abzulagern. Rein logisch betrachtet, könnte man also hier nicht von einer Aplasie als solcher sprechen, sondern müßte von einem Funktionsmangel reden, insofern man Fettsubstanz als Funktion der mesodermalen (mesenchymalen) Bindegewebszellen ansieht. Es ist uns aber nicht bekannt geworden, daß Gewebe zwar angelegt, doch ohne die zugehörige Funktion der physiologischen Grundsubstanzbildung ausgestattet werden.

Viel plausibler dürfte wohl eine andere Erklärung sein, nämlich daß das subkutane Gewebe hier in gehöriger Weise sich angelegt hat, daß aber die engere Zellfunktion verloren gegangen ist, und zwar durch das Ausbleiben oder Verlorengehen bestimmter neurogener Reize oder durch die Schädigung der betreffenden Nerven, wobei z. B. fehlerhafte Blutgefäßversorgung derselben in Betracht kommt. Durch Untersuchungen von R. Cassirer wissen wir, daß für die sogenannten „passiven" Gewebe eine Abhängigkeit von trophisch-nervösen Einflüssen besteht. Es sind verschiedene Störungen bekannt, die in dieser Richtung liegen. Man kennt partiellen und universellen Fettschwund. G. Mansfeld und F. Müller haben am Tierversuch den Einfluß des nervösen Systems auf die Mobilisierung von Fett erwiesen. Es ist neuerdings durch Simons eine Erkrankung bekannt geworden, bei der das Fett in den obersten Körperpartien schwindet und sich in den unteren, etwa in der Region des Beckens und der Oberschenkel ansammelt. Am menschlichen Organismus kommen also Fettschwund, Fettwanderung, Fetttransporte in verschiedener Art vor, und es bestehen zweifellos schwerwiegende Einflüsse tropho-neurotischer Art auf die Verteilung des Fettgewebes am Körper. Wir sind geneigt, auch bei unserem Pat. das Fehlen des Fettes in der rechten Schulterblattgegend als eine in diese Kategorien der Fettgewebserkrankung gehörige anzusehen und dasselbe als sekundären Fettschwund neurogener (tropho-neurotischer) Ursache anzusprechen, auch wenn uns aus der Lite-

ratur kein analoger Fall eines so umschriebenen Fettschwundes bekannt geworden ist.

Unsere Gesamtdiagnose muß also lauten: Kongenitale Doppelstenose der Speiseröhre, kombiniert mit umschriebenem neuro-trophischen Fettgewebsschwund am Rücken.

Die angeborene Oesophagusstenose ist ein seltenes Leiden. In den bekannten Lehrbüchern der Kinderheilkunde finden wir darüber immer nur kurze Bemerkungen. Gerhardt (1878) erwähnt die große Seltenheit, ebenso Feer (1914); Mackenzie (1884), Handbuch von Pfaundler-Schloßmann (1910), Finkelstein (1911) zählen die bis dahin beobachteten Fälle auf. Bei A. v. Reuß (1914), Henoch (1903), Baginsky (1905), in Heubners Lehrbuch (1911) und bei Lesage (1912) finden wir überhaupt keine Notiz über angeborene Stenosen. Es sind bis jetzt insgesamt 18 Fälle gesammelt worden, bei denen, wie in unserem Falle, in der Vorgeschichte jede andere Ätiologie, wie Verätzungen oder ähnliches auszuschließen war. 15 mal finden sich Angaben über das Geschlecht, das in gleicher Weise betroffen ist. Da diese Fälle sehr wohl am Leben bleiben können, so stammen fast alle Beobachtungen aus den späteren Lebensjahren, nur die Falle von Vrolik, Turner und Hirschsprung beziehen sich auf Kinder, die alle an Inanition infolge ihres Leidens zugrunde gegangen sind.

Der Sitz der Verengerung ist sehr wechselnd; wir finden dieselbe im oberen Teil in der Nähe des Kehlkopfs, ebensooft wie im unteren Abschnitt der Speiseröhre und an der Cardia. Oberhalb der

Stenose ist die Speiseröhre meist sekundär stark dilatiert und auch hypertrophiert, so daß sie den Eindruck eines Vormagens (Blasius) oder eines Colons (Wilks) macht. Die äußere Erscheinungsform ist am häufigsten die einer Klappe oder einer Schleimhautduplikatur, die zirkulär wie ein Diaphragma gegen das Lumen vorspringt und für gewöhnlich eine Einengerung des Lumens von nicht mehr als 1 cm bewirkt. Die Wand kann an der Strikturstelle so verdünnt sein, daß die einzelnen Schichten nicht mehr erkenntlich sind (Hirschsprung). In den meisten Fällen wurde die Schleimhaut intakt gefunden, nie narbige Veränderungen, Residuen von Entzündung, mit verschieblichen und meist verstreichbaren Falten. Follin fand in seinem Falle in der zirkulären Falte sehnige Fasern. Eine Doppelstenose, wobei wie in unserem Falle die eine hochsitzend ist und die zweite sich direkt über der Cardia befindet, ist bisher noch nicht beobachtet worden, ebensowenig eine so ausgedehnte strangartige Stenose, wie sie in unserem Falle die höhersitzende ist, die die Speiseröhre auf eine längere Strecke gleichmäßig verengt. Als strangartige Stenose könnte nur doch die des Falles von Casan angesprochen werden, wobei die Speiseröhre auf eine Strecke von 1,8 cm verengt war.

Die Symptome der Verengerung decken sich, wie in unserem Falle, überall vollkommen mit denen der organischen Verengerung der Speiseröhre. Das Bild des Wiederkauens wurde bisher nur noch von Wilks beobachtet.

In den wenigsten Fällen wurde die Stenose behandelt. Diese Tatsache ist wohl so zu erklären, daß die Patienten von frühester Kindheit an an ihren Zustand gewöhnt, die daraus erwachsenden Beschwerden nicht als besonders unangenehm empfanden und, da ihr Ernährungszustand ein zufriedenstellender blieb, keinen Grund hatten, den Arzt zu Rate zu ziehen. Da die Verengerungen nicht narbiger Natur sind und auch keine Neigung zu fortschreitender Stenosierung zeigen, sind im allgemeinen die therapeutischen Aussichten nicht schlecht. Operativ wurde bisher ein einziges Mal von Brenner mit Glück eingegriffen, indem die Stenose durch Oesophagotomia externa aufgesucht und gespalten wurde. Sehr aussichtsvoll ist vor allem die Bougiebehandlung. In dieser Weise wurde von Mayer ein Fall behandelt mit fast überraschend gutem Erfolge. Das Kind, ein 9jähriges Mädchen, das nur 39 Pfund wog und bei dem infolge hochgradiger Unterernährung eingegriffen werden mußte, konnte nach der dritten Sondendilatation schon feste Speisen schlucken; die Behandlung wurde drei Monate hindurch fortgesetzt, nach einem Jahre war das Kind vollständig geheilt. Auch bei unserem Patienten, bei dem die Sondierungen allein zu diagnostischen Zwecken ausgeführt wurden, konnte, während das erste Mal nur eine weniger als 3 mm im Durchmesser große Sonde durchgeführt werden konnte, das zweite und dritte Mal schon eine 3 mm und 3,2 mm dicke Sonde passieren. Es besteht also begründete Aussicht und die Möglichkeit, mittels einer Bougietherapie die Beschwerden zu beseitigen. Eine

weitere Behandlung war nicht möglich, weil die Mutter das Kind aus der Klinik nahm. Es ist ja auch ein therapeutisches Vorgehen zurzeit nicht unbedingt notwendig, da der Ernährungszustand des Kindes ein ganz guter ist und die Nahrungsmenge, die jetzt während eines Tages aufgenommen werden kann, zur Erhaltung und zum Wachstum so ziemlich ausreicht.

Bezüglich der Ätiologie ist es fraglich, ob die Stenosen auf einen Entwicklungsfehler, der in inneren gestaltenden Ursachen begründet ist, oder auf eine Entwicklungsstörung, die durch äußere Momente bedingt ist, zurückzuführen sind. Darüber werden wohl wie bisher auch fernerhin die Meinungen auseinandergehen. Im allgemeinen war man sich nur darüber einig, daß der gleiche Vorgang in geringerer Intensität vorliegen werde, der zur Atresie führt, wenn er voll zum Ausdruck kommt. Mackenzie läßt über die wesentlichen Ursachen der Anomalie nur hören, daß es sich wohl um eine kongenitale Mißbildung handle oder um eine teilweise Lähmung einer Anzahl Längsfasern der Muskulatur und stützt letztere Vermutung auf die Häufigkeit paralytischer Affektionen im Säuglingsalter. Gerhardt gibt in seinem Lehrbuch die Ansicht Försters wieder, der dieser Frage vom entwicklungsgeschichtlichen Standpunkt nähertritt und hält diese Mißbildung für ein Stehenbleiben auf einer niederen Entwicklungsstufe des ursprünglich soliden Organs, oder als Produkt einer entzündlichen Erkrankung des Oesophagus in einer späteren Periode des Fötallebens. Diese fötale Entzündung wurde ebenso

wie Traumen der Mutter oder des Fötus, Erkrankungen des einen oder anderen Teiles, Lues oder Anomalien der Plazenta, übermäßig große Fruchtwassermengen ohne Begründung als Hypothese aufgestellt und verdient daher keine ernstliche Beachtung. Über fötale Entzündung ist zu sagen, daß ihr keine Bedeutung zukommt, weil so gut wie nichts über sie bekannt ist und nie irgendwelche Veränderungen in der Speiseröhre oder deren Umgebung gefunden worden sind, welche auch nur annähernd als von einer abgelaufenen Entzündung herrührend angesehen werden könnten. Nirgends wird von einer Schrumpfung, Narbenbildung oder ähnlichem gesprochen. Auch Förster bringt keinen Beweis für seine Theorie. Ebensowenig Schneider und Brüel, die auch diese Frage vom entwicklungsgeschichtlichen Standpunkt aus betrachten und epitheliale Verwachsungen der embryonalen Speiseröhre annehmen, wobei für das Zustandekommen einer Stenose dann entweder ein unvollkommenes Zustandekommen der Verwachsungen oder eine unvollkommene Lösung derselben die Ursache wären. Der erste, der diese Frage genauer untersuchte, ist Kreuter (1905), der in seiner umfassenden Abhandlung über die angeborenen Verschließungen und Verengerungen des Darmkanals auch die angeborenen Stenosen des Oesophagus behandelt. Kreuter kommt zu folgender Ansicht: Der Oesophagus bildet in seiner 5. Embryonalwoche ein Rohr, das von einer einfachen Lage von Entodermzellen ausgekleidet ist. Von da ab geraten dieselben, indem sie den Charakter von Rundzel-

len annehmen, in Störungen der epithelialen Anordnung eintreten, in starke Wucherung, das Lumen reduziert sich zum Spalt, der streckenweise sogar ganz verschwindet. Die stärkste Reduktion findet in der Nähe der Trachealteilung statt. Dann treten in der massigen Oesophaguswand Vakuolen auf, welche die Lösung der Verklebung einleiten, indem sie miteinander zusammenfließen und schließlich den einheitlichen und bleibenden Hohlraum bilden. Die Vakuolenbildung ist in der 6. Woche am ausgeprägtesten; um diese Zeit tritt auch wieder epitheliale Anordnung der Zellen auf, die dann mehrgeschichtet sind. Gegen Ende der 8. Woche dann besitzt der Oesophagus ein reguläres, breites Lumen, das von einem dreischichtigen Epithel ausgekleidet wird. Kreuter stellt dann die Theorie auf: Löst sich die embryonale Obliteration des Darmlumens überhaupt nicht, so hinterläßt sie eine bleibende Atresie, löst sie sich nur unvollkommen, dann führt sie zur Stenose. Für keines der beiden Ereignisse kann eine bestimmte Ursache angegeben werden; dieselben müssen dort rubriziert werden, wo die meisten Bildungsanomalien verzeichnet sind, nämlich in der großen Kategorie der Hemmungsbildungen, deren Kausalität uns nicht weniger rätselhaft ist.

Die Richtigkeit seiner Theorie will Kreuter hauptsächlich auch damit stützen, daß bei einzelnen Vertebratenstämmen sich der Vorgang einer Epithelproliferation, die zum vollständigen zeitweisen Verschluß der embryonalen Speiseröhre führt, in analoger Weise abspielt. Beobachtungen darüber liegen vor bei Haien, Knochenfischen,

Ganoiden, Dipnoern, Amphibien, Reptilien und Vögeln. Für den Menschen findet sich jedoch nur einmal diese Beobachtung vor von Schultze-Kölliker, die fanden, daß der Oesophagus eines 8 Wochen alten Embryo verschlossen war. Maurer und Kollmann nehmen jedoch die Säugetiere und Menschen von diesem Vorgang einer embryonalen Speiseröhrenatresie aus. Kreuter betrachtet und bewertet nun diesen ontologischen Vorgang eines während der Entwicklung zeitweise soliden Oesophagus im Lichte des phylogenetischen Geschehens und schreibt seiner Ansicht allgemeinere Bedeutung zu.

Forssner (1907) prüft an Hand eines großen Materials und mittels der Rekonstruktionsmethode die Untersuchungen von Kreuter nach und kommt zu einem anderen Resultat. Er zeigt, daß im Oesophagus kein Okklusionsprozeß vor sich geht, der sich wieder löst, sondern daß nur eine Höhlenbildung im Epithel mit gleichzeitig durchgehendem Lumen sich entwickelt. Es scheint ihm wahrscheinlich, daß dieser Prozeß im Oesophagus die Aufgabe hat, das Lumen zu vergrößern. Ein Stadium der Verschließung macht der Oesophagus beim Menschen nicht durch. Das Epithel ist während dieser Entwicklungsperiode wahrscheinlich immer 3—4 schichtig.

Schridde (1908), dem damals die Untersuchungen Forssners noch nicht vorlagen, kommt auch zu einer Kreuter entgegengesetzten Ansicht. In gewissem Sinne bestätigt er die Ausführungen von Kreuter, nämlich hinsichtlich der Epithelbrücken. Während sie dieser als

Vakuolenwände im Zellmassiv der Oesophagusschleimhaut ansieht, betrachtet sie Schridde als wirkliche Epithelbrücken, die wohl durch lokale Proliferation des Schleimhautepithels entstanden sind; ihr Durchmesser ist nie größer als 2 oder 3 Zellbreiten; das Oesophagusepithel ist in allen diesen Perioden in jedem Abschnitt ein zweischichtiges. Auch die Behauptung Kreuters, daß die Stelle der Bifurkation eine besonders enge sein soll, widerlegt er an Hand seines Materials. Er bestreitet überhaupt, daß es im embryonalen Leben einen Epithelverschluß der Speiseröhre gäbe. Einen entwicklungsgeschichtlichen Anhaltspunkt zur Klärung unserer Störung kann er nicht geben.

Es widerstreiten sich also die Ansichten Kreuters einerseits und die von Schridde und Forssner andererseits. Für die Genese angeborener Oesophagusstenosen kommt aber jedesmal in Betracht, daß dieselben eine Entwicklungshemmung des embryonalen Oesophagus sind, wobei schließlich unwesentlich ist, ob die Speiseröhre vorher vollkommen verschlossen war oder nicht. Nur der Zeitpunkt, in dem sich dieser Entwicklungsfehler anlegt, wäre verschieden; nach Kreuter wäre dies erst möglich um die 7. Embryonalwoche, nach Schridde oder Forssner schon weit früher, als Stehenbleiben auf irgendeiner Entwicklungsstufe, verursacht durch einen Vorgang oder eine Einwirkung, über den uns die spätere Forschung vielleicht einmal Aufklärung geben kann, zu dessen Deutung wir bisher bloß auf Vermutungen angewiesen sind.

Bei den bis jetzt vorliegenden Fällen von angeborenen Stenosen fanden sich folgende Kombinationen mit anderen Mißbildungen vor: Bei dem Fall von Adam mündete der untere Teil der Speiseröhre in die Trachea; bei Brenner bestand unterhalb der Stenose eine Oesophagotrachealfistel, bei Schneider war ein Defekt der linken Niere vorhanden; bei Vrolik eine Kommunikation des Oesophagus und der Trachea oberhalb der Stenose. Ein innerer Zusammenhang dieser Mißbildungen konnte bisher nicht gefunden werden.

Unser Fall schien uns der Beschreibung wert deshalb, weil hier eine Kombination von angeborener Oesophagusstenose mit angeborenem Fettmangel vorliegt und gerade das Fett als ein „passives" Gewebe, seine Pathologie und seine nervöse Beeinflussung in unserer Zeit immer mehr Interesse gewinnen.

Kasuistik der bisher beschriebenen Fälle von angeborenen Oesophagusstenosen. Mit Ausnahme von dem Fall von Adam zitiert nach Kreuter:

Adam (Verhandl. d. Münchn. Ges. f. Kinderheilk. 21. VI. 1912). Stenose in Höhe der Bifurkation; der untere Teil mündet in die Trachea. Asphyktische Anfälle nach jedem Versuch der Nahrungsaufnahme. Die Sonde gelangt in den Oesophagus nur 9 cm vom Lippenrand gemessen. Röntgendurchleuchtung bei liegender Metallsonde ergibt das gleiche. Tod am 7. Tag durch Aspirationspneumonie.

Baillie (Traité d'anatomie pathologique, Paris 1803). Stenose; Speiseröhre durch ein Septum mit zentraler Öffnung geteilt.

Bauernfeind (Inaug.-Diss. München 1893). Stenose des Oesophagus mit Pulsionsdivertikel. 67 jähr. Frau, gestoben an Kachexie. Die Stenose ist bedingt durch eine ringförmige, membranartige Schleimhautfalte von 3 mm Höhe in Gegend des 1. Trachealringes. Der Oesophaguseingang ist durch Verziehung hierher verlagert. Das Lumen dort verengt und kaum 6 mm breit. Die Schleimhautfalte ist ohne jede Narbe, nicht gerötet, freier, glatter Rand. Kongenitale Anlage, die Schlingbeschwerden sind erst 2 Jahre vor dem Tode ohne jede Ursache aufgetreten.

Blasius (Observationes med. rariores, Leidae 1674). Erwachsener Mann; Stenose im untersten Teile des Oesophagus, darüber eine starke Erweiterung in Form eines Vormagens.

Brenner A. (Beitr. zur chir. Festschrift für Billroth, Stuttgart 1892). Ösophago-Trachealfistel und Stenose des Oesophagus. Gesund aussehendes Mädchen, 24 Jahre alt, das seit 1 Jahr an Dysphagie leidet. Stenose des Oesophagus unterhalb des Ringknorpels und Kommunikation des Oesophagus und der Trachea unterhalb der Stenose. Hemmungsbildung; Schleimhaut intakt. Heilung durch eine zweimalige Operation.

Casan (Arch. gén. de méd. 1836, T. VIII, p. 260). 77 jähriger Mann, der seit Geburt Schlingbeschwerden hat. Tod an Marasmus. Stenose auf eine Linie (2,25 mm) Weite und 8 Linien (18 mm) Länge.

Fagge (1872). 84 jähriger Mann, gestorben an Kachexie. Stenose an der Cardia, für gewöhnlichen Bleistift kaum durchgängig. Oberhalb der-

selben ulzerierendes Karzinom; Schleimhaut an der Stenose intakt.

Follin E. (Des rétrécissements de l'oesophage, Paris 1853). Alte Frau, die seit Jugend große Beschwerden beim Schlucken fester Speisen hat. Nach dem Tode fand sich eine membranöse Stenose, 6 Querfinger breit unterhalb des Pharynx, in Form einer zirkulären Falte, mit einer Öffnung von 1 cm im Durchmesser, von Schleimhaut überkleidet; im Innern sehnige Ringfasern.

Hirschsprung (Inaug.-Diss. Kopenhagen 1861). 5 Monate altes, schlecht entwickeltes Kind. Die Stenose ist 15 cm vom Kieferrand entfernt. Bedeutende Erweiterung der oberen zwei Drittel des Oesophagus. Wand der Striktur so dünn, daß die einzelnen Schichten nicht mehr erkannt werden konnten.

Home E. (Bibliotheque médic. T. VIII, p. 260). 59jährige Frau, seit der Kindheit Schluckbeschwerden, zeitweise nur stecknadelkopfgroße Stücke schluckbar. In den letzten 8 Monaten fixer Schmerz in der Magengegend, starke Brechneigung, Steigerung der Speichelsekretion; Tod an Marasmus. Ringförmige Stenose hinter dem 1. Trachealring, Schleimhaut an der Stenose normal.

Lallemand (Observat. pathol. Thèse, Paris 1818). Pharynx und Oesophagus entspringen unter dem Sphenoid. Mittelstück macht eine quer vor den Wirbeln liegende Schlinge („wie der Darm in einer Hernie"), unteres Stück zeigt vor seinem Eintritt in den Magen eine undurchgängige Stenose und schwere andere Mißbildungen.

Mayer (zit. von Krauß F. Die Erkrankungen der Mundhöhle und der Speiseröhre. Nothnagels spez. Path. u. Ther. 16. Bd. Wien 1902). 9jähriges anämisches Mädchen von 35 Pfund Gewicht; schon als Säugling Regurgitation der Nahrung mit viel Schleim; im 3. Lebensjahr fast verhungert. Angeborene Stenose am unteren Ende des Oesophagus, durch welche eine 6-mm-Sonde eben passieren kann. Sondendilatation, nach 6 Monaten 18 Pfund Gewichtszunahme, nach 1 Jahr Heilung.

Schneider W. (Inaug.-Dissert. Königsberg 1900. Über angeborene Speiseröhrenverengerung). 66jähriger Mann konnte alle Nahrung nur in kleinsten Stücken oder flüssig nehmen. Tod an Pneumonie. Stenose 5 cm unterhalb der Kehlkopfinzisur in Form eines Diaphragma mit gleichmäßiger Beteiligung der Oesophagusschleimhaut, die gefaltet, verschieblich und normal ist. Stenose 11 mm lang, Öffnung von 2,5 cm Durchmesser. In der Umgegend normale Verhältnisse.

Derselbe (loc. cit.). 46jähriger Mann, Tod an Gastroenteritis, Pneumonie. Stenose 3,5 cm unter der Inzisur in Form einer ringförmigen Schleimhautduplikatur, die sich als halbmondförmige Klappe in das Lumen vorschiebt. Länge der Stenose 9 mm, Durchmesser 1 mm; für den kleinen Finger mit Mühe passierbar. Schleimhaut blaß, leicht verschieblich, nirgends narbig. Defekt der linken Niere.

Turner (Transact. of pathol. Soc. London 1886, Bd. 36). 1½ Jahre alter Knabe von 14 Pfg. Gewicht. Stets Schlingbeschwerden, namentlich

bei festen Speisen. Tod an Inanition. Stenose in der Nähe der Cardia, Schleimhaut intakt, Muskulatur oberhalb hypertrophisch.

Vrolik (zit. von Krauß F.). Tod am 5. Tag, Stenose im obersten Teil des Oesophagus, knapp oberhalb desselben Kommunikation der Trachea mit der Speiseröhre.

Wilks (zit. von Schneider). 74jähriger Mann, von Jugend auf Wiederkäuer. Stenose in der Nähe des Magens, mit Mühe für den kleinen Finger passierbar. Oesophagus weit „wie ein Colon"; an der Stenose mikroskopisch nur Hypertrophie, keine Narbe.

Zenker F. A. (Ziemßen, Handb. d. speziell. Pathol. u. Ther. 6. Bd. 1877). 66jährige Frau, zeitlebens Schluckbeschwerden. Tod an Pyloruskarzinom. Stenose am Anfang des Oesophagus, nur für Sondenknopf durchgängig. Schleimhaut daselbst verschieblich, zart, unverändert.

* * *

Zum Schlusse obliegt mir noch die sehr angenehme Pflicht, Herrn Prof. v. Pfaundler für die freundliche Überlassung und Genehmigung der Arbeit meinen verbindlichsten Dank auszusprechen.

Literatur.

Baginsky A., Lehrbuch der Kinderkrankheiten. 1905.

Batkin, Die Dicke des Fettpolsters bei gesunden und kranken Kindern. Jahrbuch f. Kinderheilk., Bd. 32.

Dickie, Angeborene Mißbildungen des Oesophagus. British med. journ. of childrens. (War nicht zu erhalten.)

Feer, Lehrbuch der Kinderheilkunde. 1914.

Förster, Die Mißbildungen des Menschen. 1861.

Forssner Hj., Die angeborenen Darm- und Oesophagusatresien. Anat. Hefte 1907. 102.

Derselbe, Zur Pathogenese der angeborenen Darm- und Oesophagusatresien. Arch. f. klin. Chir. 1912, Bd. 100.

Gerhardt, Handbuch der Kinderkrankheiten, Bd. 4, 1878.

Henoch E., Vorlesungen über Kinderkrankheiten, 1911.

Hertwig O., Lehrbuch der Entwicklungsgeschichte des Menschen und der Wirbeltiere. 1910.

Heubner O., Lehrbuch der Kinderheilkunde. 1911.

Kreuter J., Die Ätiologie der kongenitalen Darmatresien. Arch. f. klin. Chir. 1904, Bd. 73.

Derselbe, Die angeborenen Verschließungen und Verengerungen des Darmkanals. Dtsch. Zeitschr. f. Chir., Bd. 79, 1905.

Derselbe, Bemerkungen zur vorstehenden Arbeit von Forssner: Zur Pathogenese der angeborenen Darm- und Oesophagusatresien. Arch. f. klin. Chir. 1912, Bd. 100.

Kollmann, Lehrbuch der Entwicklungsgeschichte des Menschen. 1898.

Lesage A., Lehrbuch der Krankheiten des Säuglings. Übersetzt von R. Fischl. 1912.

Makenzie M., Die Krankheiten des Halses und der Nase. (Deutsch von Semon.) 1884.

Pfaundler-Schloßmann, Handbuch der Kinderheilkunde. 1912/14.

v. Reuß A., Die Krankheiten d. Neugeborenen. 1914.

Schridde H., Über Epithelproliferationen in der embryonalen menschlichen Speiseröhre. Virch. Arch. 1908, Bd. 191.

Schmidt A., Die Dicke des Fettpolsters bei gesunden und kranken Kindern. Jahrb. f. Kinderheilkunde, Bd. 32.

Cassirer R., Die trophische Funktion des Nervensystems. Lubarsch-Ostertag, Ergebnisse der allg. Pathol. 1909.

Mansfeld G. und Müller F., Der Einfluß des Nervensystems auf die Mobilisierung von Fett. Pflügers Arch., Bd. 152, 1913.

Simons A., Lipodystrophia progressiva. Zeitschrift f. d. ges. Neurol. u. Psych. 1911; ergänzt 1913.

Lebenslauf.

Geboren bin ich zu München am 26. Oktober 1889 als Sohn des Kgl. Hofrates und Arztes Dr. Fr. P. Hoferer. Meine Schulzeit verbrachte ich in München, wo ich auch im Juli 1908 das Kgl. Luitpoldgymnasium absolvierte. Im Halbjahr 1908/09 diente ich als Einjährig-Freiwilliger beim 3. bayer. Feldartillerie-Reg. Dem Studium der Medizin widmete ich mich an der Universität München; das Physikum bestand ich Herbst 1911, das medizinische Staatsexamen am 21. Dezember 1913. Als Medizinalpraktikant war ich am Pathologischen Institut des Krankenhauses München-Schwabing und ab 1. Juli 1914 bis Kriegsbeginn in der Universitäts-Augenklinik. Bei der Mobilmachung rückte ich als Unterarzt ins Feld, im November 1914 wurde ich zum Assistenzarzt befördert.

1. August 1914 Approbation.